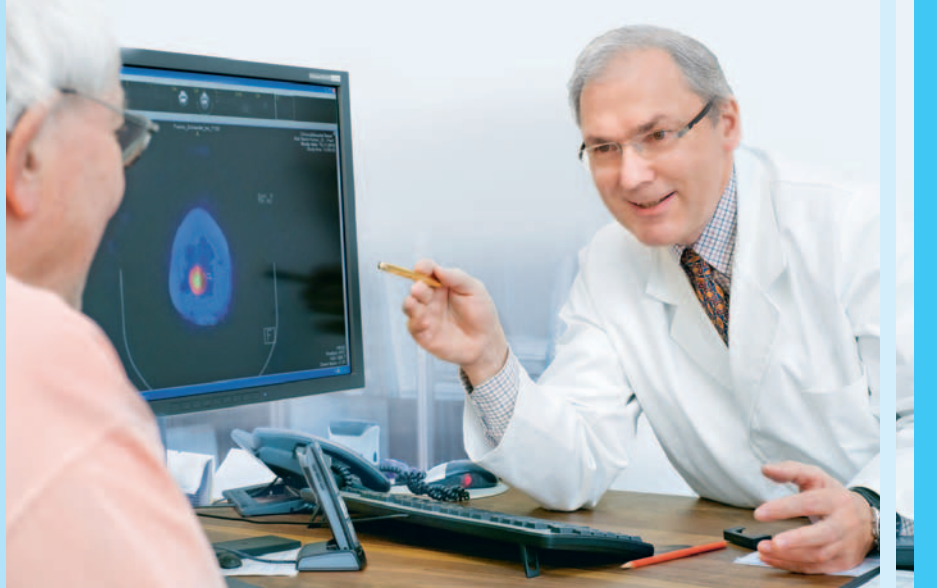



## EIN ANDERER MENSCH: FUNKTIONSTÖRUNGEN BEI HIRNTUMOREN

### **Prof. Dr. med. Adrian Merlo**

Facharzt FMH für Neurologie,  
Belegarzt Klinik Beau-Site und Salem-Spital

**Die Diagnose eines Hirntumors bedeutet eine Zäsur im Leben eines Menschen. Etwa die Hälfte der Hirntumoren ist glücklicherweise gutartig und wird durch die chirurgische Behandlung zumeist geheilt. Ist der Tumor bösartig, gilt es, den Hirndruck durch Entfernung des knotigen Anteils zu senken, wodurch Kopfschmerzen und neurologische Ausfälle nachlassen und weitere Behandlungsschritte möglich werden. In kritischen Hirnarealen ist die Funktionserhaltung prioritär, was Erfahrung und den Einsatz moderner Technologien erfordert.**

Hirntumoren gelten in der Bevölkerung als unheimlich, weil sie die Persönlichkeit eines Menschen verändern können und seine Selbstständigkeit bedrohen – durch den Verlust der Konzentrations- und Denkfähigkeit, der Sinneswahrnehmungen und der Mobilität. Das grösste Hirnareal ist das Stirnhirn, wo Antrieb und Emotionalität, wichtige Elemente der Persönlichkeit eines Menschen, lokalisiert sind. Hirntumoren im Stirnhirn führen deshalb häufig zu Depressionen und Persönlichkeitsveränderungen, deren Ursache oft monatelang verkannt wird. Auch kleine Tumoren haben manchmal bedeutende Auswirkungen; so können z. B. hormonproduzierende Tumoren der Hirnanhangsdrüse (Hypophysenadenome) übermässiges Grössenwachstum, Milchfluss ohne Schwangerschaft oder enorme Gewichtszunahme bewirken. Reizt ein Tumor die Hirnrinde, können verschiedenartige epileptische Anfälle auftreten, was zu komplexen Bewusstseinsstörungen bis hin zu Sturzanfällen mit Verletzungen führen kann.

### **Das Meningeom – eine Geschwulst der Hirnhaut**

Meningeome machen fast die Hälfte der Hirntumoren aus und sind in der Regel gutartig und heilbar. Sie wachsen langsam über viele Jahre und werden erst entdeckt, wenn sie schon eine erhebliche Grösse erreicht haben. Ein faustgrosser Tumor ist keine Seltenheit (Abb. 1 und 2). Liegt ein Meningeom direkt unter dem Schädelknochen, kann es meist gut entfernt werden. Mit mikrochirurgischer Technik, d. h. in einem mikroskopisch vergrösserten Gesichtsfeld, wird mit einem feinen Instrumentarium das Tumorzentrum ausgehöhlt und die Tumorkapsel – unter Schonung hirnersorgender Gefässe – schrittweise vom angrenzenden Hirngewebe abgelöst. Man geht behutsam vor, damit sich das Hirn schrittweise an die veränderten Druckverhältnisse anpassen kann. Die Lage eines Meningeoms entscheidet, ob dieses vollständig entfernt werden kann. Sind Gefäss- und Nervenstrukturen umwachsen, besonders an der Schädelbasis, können diese nur schwer von Tumorgewebe befreit werden. Anstelle eines radikalen Eingriffs mit Gefährdung z. B. der Seh- und Augenfunktion wählt man in diesen Fällen eine Teilentfernung der Geschwulst mit Nachbestrahlung des Tumorstestes. Hier bieten sich Hochpräzisionsbestrahlungen wie auch eine neuartige metabolische Bestrahlung mit einem radioaktiven Peptidhormon (DOTATOC) an. Gelegentlich liegt ein Meningeom im Wirbelkanal und drückt auf das Rückenmark, was zu Gefühlsstörungen bis hin zu einer Querschnittslähmung führen kann. Diese Tumoren lassen sich meistens gut entfernen. Multiple Meningeome treten bei Störungen in der Erbsubstanz auf.

### **Gliome – Tumoren der Stützzellen des Gehirns**

Die biologischen Schlüsselparameter Zellteilung und Zellinvasion definieren bösartige Hirntumoren als eine Zwei-Komponenten-Krankheit. Die aufgrund von meist zufälligen Gendefekten ausser Kontrolle geratene Zellteilung führt zu einem Tumorknoten, der von einer gut durchbluteten Wachstumsfront umgeben ist. Ausserhalb dieser Wachstumszone liegt die infiltrative Tumorzellfront, die wegen der gleichzeitigen Wassereinlagerung, des Tumorödems, nicht sichtbar ist. Der sekundäre Masseneffekt

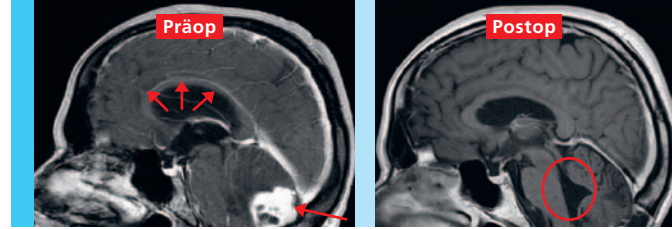


Abb. 1: Hämangioblastomknoten im Kleinhirn (Pfeil) mit Blockade der Hirnwasser-Zirkulation mit Kopfschmerzen und Schwindel.

Abb. 2: Enfaltete 4. Hirnkammer nach Entfernung des gutartigen Tumors.

aufgrund von Knotenbildung und Begleitödem dominiert anfänglich das klinische Bild und führt zu den Hirndrucksymptomen Kopfschmerz, Übelkeit, Erbrechen und Bewusstseinstörung. Im fortgeschrittenen Stadium der Krankheit, d. h. nach Operation, Nachbestrahlung und Chemotherapie, bestimmt oft die unsichtbare Tumorzellinvasion den weiteren Verlauf.

Über die Jahre wurden immer wieder Zweifel am Sinn der operativen Behandlung der bösartigen Gliome geäußert. Es ist aber heute gesichert, dass die Tumormassenreduktion das Überleben verlängert und insbesondere auch die Lebensqualität verbessert. Chirurgie und Strahlentherapie sind die Grundpfeiler der Behandlung, die Chemotherapie verstärkt die Wirkung der Strahlentherapie. Entscheidend ist die schonende Operationstechnik, damit gefährdete Funktionen möglichst lange intakt bleiben. Die Einführung des MRI, ergänzt durch die funktionelle Kartografierung für Motorik, Sensibilität, Sprache und Sensorik, erlaubt eine zunehmend präzisere Korrelation von neurologischen Ausfällen mit anatomischen Risikozonen. In den letzten Jahren kam die Traktografie dazu, welche die unter der Hirnrinde verlaufenden Nervenfaserbündel abbildet und deren Beziehung zu den Tumorrändern darstellt, was eine präzisere chirurgische Planung erlaubt.

Das maligne Gliom stellt weiterhin eine grosse Herausforderung an die biomedizinische Forschung dar. Zur verbesserten Tumorkontrolle werden neuartige Verfahren, z. B. gezielte Hochdosisbestrahlungen mit sog. Alphapartikeln, entwickelt.

### Hirnmetastasen – ein häufiges Problem

Viele Krebsleiden können zu Hirnmetastasen führen. Sprechen die Metastasen gut auf Strahlentherapie an, können Patienten in seltenen Fällen sogar geheilt werden, wie z. B. der angebliche Dopingsünder Lance Armstrong, bei dem mehr als ein Dutzend Hirnmetastasen eines Hoden-Keimzell-Tumors wegbestrahlt werden konnten, sodass er danach seine Radprofi-Karriere sehr erfolgreich fortsetzen konnte. Grosse Hirnmetastasen werden oft operativ entfernt, während kleine, vor allem mehrfache Ableger bestrahlt werden.

### Hypophysenadenome – Störungen der Hormonzentrale

An der Basis des Zwischenhirns, unterhalb der Kreuzung der beiden Sehnerven, des Chiasmata, liegt in der Schädelbasis die Hirnanhangsdrüse, die Hypophyse. Darin wachsen die seltenen, gutartigen Hypophysenadenome, die dankbar zu behandeln sind. Grosse (> 1 cm) resp. wachsende Tumoren werden operativ entfernt. Das geschieht über einen schmalen Korridor, der durch die Nase und die Keilbeinhöhle an die Schädelbasis führt, zum

sog. Türkensattel, worin die Hypophyse eingebettet liegt. Auch kleine hormonproduzierende Tumoren werden entfernt. Manchmal muss zusätzlich eine gezielte stereotaktische Strahlentherapie angewandt werden.

### Akustikusneurinome und Gefässtumoren

Tumoren des Gleichgewichtsnervs (Akustikusneurinome) führen oft zu Hörverminderung, können aber gut mittels einer Operation und/oder Hochpräzisions-Strahlentherapie kontrolliert werden. Kavernome sind gutartige Gefässschwämmchen, die einmal bluten können und dann chirurgisch zu entfernen sind, was auch für die gutartigen Hämangioblastome gilt.

### Fazit

Mehr als die Hälfte der Hirntumoren, vor allem die gutartigen, lassen sich chirurgisch behandeln. Aber auch die bösartigen Tumoren können mittels moderner Technologie und einer gezielten Operation zumindest während einer gewissen Zeit gut in Schach gehalten werden.

## AM PULS DER MEDIZIN SERVICE

### GLOSSAR

**Metabolische Strahlentherapie:** Bei der metabolischen Strahlentherapie werden meist intravenös spezielle Radionuklide verabreicht und so in den Metabolismus (Stoffwechsel) eingebracht.

**Stereotaktische Strahlentherapie:** Bei der stereotaktischen Bestrahlung handelt es sich um ein Verfahren, das eine hochpräzise, millimetergenaue Bestrahlung von Tumoren, insbesondere im Gehirn, ermöglicht. Aufgrund der hohen Präzision der Strahlenapplikation ist es möglich, das um den Tumor liegende gesunde Gewebe weitgehend zu schonen.

**Hämangioblastom:** Das Hämangioblastom ist ein äusserst gefässreicher Tumor, der im Bereich des zentralen Nervensystems, aber auch im Weichteilgewebe auftreten kann.

### PUBLIKUMSVORTRAG

#### Ein anderer Mensch: Funktionsstörungen bei Hirntumoren

**Prof. Dr. med. Adrian Merlo**

Facharzt FMH für Neurologie,  
Belegarzt Klinik Beau-Site und Salem-Spital

**Mittwoch, 19. Juni**

19.00 – 20.30 Uhr