

REKONSTRUKTION DER HÜFTGELENKSPFANNE ÜBER EINEN NEUEN OPERATIONSZUGANG

Von **Prof. Dr. med. Marius J. B. Keel**, Facharzt für Orthopädische Chirurgie und Traumatologie FMH, Facharzt für Chirurgie FMH, spez. Allgemein Chirurgie und Traumatologie, EBSQ Traumatologie

In den letzten zwei Jahrzehnten hat sich die Häufigkeit von Frakturen der Hüftgelenkspfanne bei über 60-Jährigen mehr als verdoppelt. Dank der Einführung des neuen, minimalinvasiven «Pararectus»-Zugangs, der eine bessere Darstellung der Fraktur ermöglicht als der herkömmliche Zugang, können solche Brüche auch bei über 60-Jährigen erfolgreich und mit guten funktionellen Ergebnissen versorgt werden.

Behandlungsziele bei verschobenen Knochenbrüchen der Hüftgelenkspfanne, sogenannten Acetabulumfrakturen, sind die stufen- und spaltfreie anatomische Rekonstruktion der Gelenkfläche sowie die stabile Fixation mit Platten und Schrauben, damit eine funktionelle Nachbehandlung mit Abrollbelastung des betroffenen Beines während 8 bis 12 Wochen möglich ist. Bei der Operation komplizierter Acetabulumfrakturen über den bisherigen Stan-

dardzugang, den «ilioinguinalen» nach Letournel, werden in 30% der Fälle schlechte Resultate beobachtet. Als Risikofaktoren gelten das ursprüngliche Ausmass der Knochenbruchverschiebung, der Schaden am Oberschenkelkopf, die Impaktion am Dach der Gelenkspfanne, das erhöhte Patientenalter, die verzögerte operative Versorgung und vor allem die Qualität der Reposition. Diese hängt von der intraoperativen Darstellung des Knochenbruchs und somit vom chirurgischen Zugang ab.

Aufgrund der anatomischen Geometrie des Acetabulums, bestehend aus einer vorderen und hinteren Säule mit einer Vorder- und Hinterwand, wird je nach Hauptfraktur ein vorderer oder ein hinterer Zugang gewählt. Da ältere Leute vor allem seitlich auf das Becken stürzen, führt der Aufprall zu einem Einbrechen der Hüftgelenkspfanne nach innen, verbunden mit einer Verschiebung der vorderen Säule, einer Verschiebung des Pfannengrundes nach innen sowie nicht selten einer Impaktion am Dach der Gelenkspfanne.

Um auch bei älteren Leuten eine optimale Versorgung von Acetabulumfrakturen zu erreichen, entwickelte der Autor einen neuen Zugang, den «Pararectus»-Zugang¹, der bisher bei über 100 Patienten im In- und Ausland angewandt wurde.

BEHANDLUNGSZIEL IST DIE STUFEN- UND SPALTFREIE ANATOMISCHE WIEDERHERSTELLUNG DER GELENKFLÄCHE.

¹ Keel et al. J Bone Joint Surg Br 2012, Mar.; 94(3):405–411

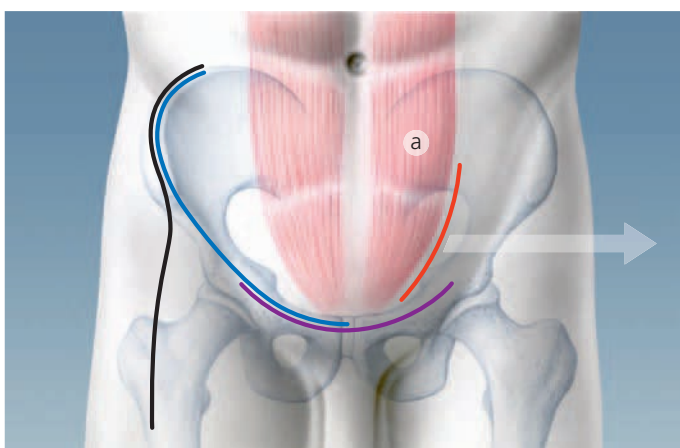


Abb. 1
Lage der verschiedenen vorderen Zugänge zur Hüftgelenkspfanne:
– «Iliofemoraler» Zugang nach Smith-Petersen (schwarze Linie)
– «Ilioinguinaler» Zugang nach Letournel (blaue Linie)
– «Stoppa»-Zugang (violette Linie)
– «Pararectus»-Zugang nach Keel (rote Linie), entlang des Musculus rectus abdominis (a)

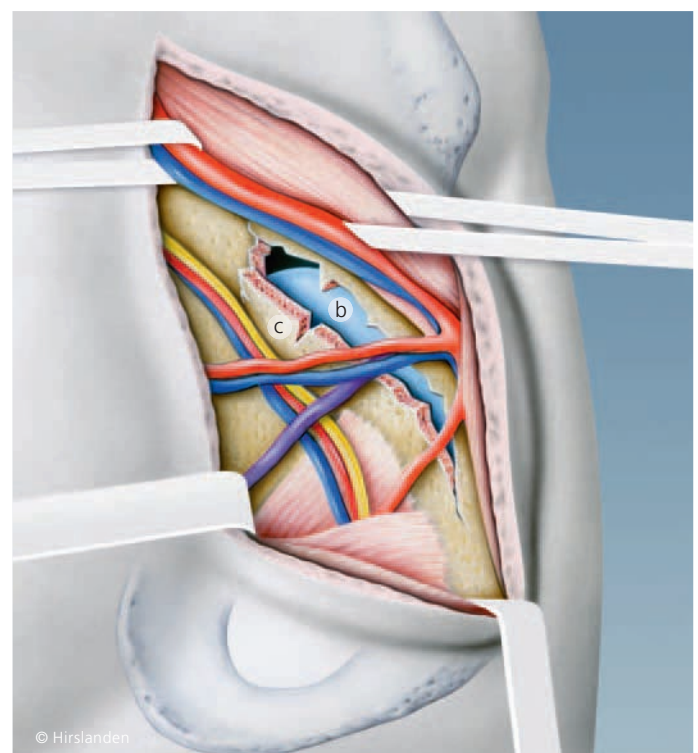


Abb. 2
«Pararectus»-Zugang:
b Durch den Frakturspalt am Hüftgelenkspfannendach ist der Oberschenkelkopf sichtbar.
c Hüftgelenkspfannendach mit den weggehaltenen grossen Gefässen zum Bein und dem Hüftbeugemuskel, den Gefässen und dem Nerv (gelb), die durch die Öffnung zwischen Schambeinast und Sitzbein verlaufen, und dem Samenstrang (violett).

Entwicklungsgeschichte der vorderen Zugänge

Der erste vordere Zugang zum Hüftgelenk wurde 1917 vom Norweger Marius Smith-Petersen beschrieben. Dieser sogenannte Iliofemorale Zugang führt entlang der Beckenschaufel und vorne über das Hüftgelenk (Abb. 1). Er wird heute nur noch bei Frakturen der Vorderwand der Hüftgelenkspfanne eingesetzt. Der untere Anteil des Schnittes direkt über dem Hüftgelenk entspricht zudem dem heutigen minimalinvasiven vorderen Zugang zur Implantation einer Hüfttotalprothese. In den 60er-Jahren etablierte der Franzose Emile Letournel den «ilioinguinalen» Zugang. Er verläuft entlang der Beckenschaufel und dem Leistenband und ist heute noch der Goldstandard. Beide erwähnten Zugänge erfolgen jedoch von aussen über die Beckenschaufel, und die Sicht auf den typischerweise bei alten Patienten nach innen verschobenen Pfannengrund ist nicht möglich. Deshalb führten der Finne Hirvensalo und die Amerikaner Cole und Bolhofner 1994 den «Stoppa»-Zugang ein, um eine bessere Sicht und entsprechende Repositions- und Fixationsmöglichkeiten zu haben. Dieser Zugang basiert auf der Versorgungstechnik von Leistenhernien, 1973 beschrieben vom Franzosen René Stoppa, und muss häufig mit dem Zugang an der Beckenschaufel kombiniert werden.

Einführung und Technik des «Pararectus»-Zugangs

Aufgrund der Tatsachen, dass das Hüftgelenk zwischen dem «Stoppa»-Zugang und dem Hautschnitt an der Beckenschaufel liegt und in der Wirbelsäulen Chirurgie zur Behandlung von Frakturen an der unteren Lendenwirbelsäule ein Hautschnitt am äusseren Rand des geraden Bauchmuskels angewendet wird, entwickelte der Autor den «Pararectus»-Zugang für die Chirurgie der Hüftgelenkspfanne. Nach dem kleinen Hautschnitt von circa 10 cm, im Gegensatz zum 30 bis 40 cm langen beim «ilioinguinalen» Zugang, wird die Hülle des geraden Bauchmuskels eröffnet. Anschliessend wird das Bauchfell auf der Innenseite abgeschoben und der Raum hinter dem Bauchfell dargestellt. Bei der weiteren Freilegung werden die Gefässe zur Bauchdecke und der Samenstrang respektive das Gebärmutterhalteband weggehalten (Abb. 2). Es folgt nun die Verschiebung der Hüftbeugemuskulatur und der Gefässe zum Bein. Dadurch wird der Blick auf den oberen Schambeinast und das Acetabulumdach frei. Bei der Darstellung des Hüftgelenkspfannengrundes von innen müssen die Gefässe und der Nerv, die zur Öffnung zwischen dem Schambein und dem Sitzbein verlaufen, geschont werden. Dieser minimalinvasive Zugang kombiniert die Vorteile des «ilioinguinalen» und des «Stoppa»-Zugangs. Erstmals wurde der «Pararectus»-Zugang vom Autor im Dezember 2009 angewandt.

Gute Ergebnisse über den «Pararectus-Zugang»

Bei den ersten 20 Patienten mit einem Altersdurchschnitt von 59 Jahren – der älteste war 90-jährig – zeigten sich während und nach der Operation keine wesentlichen Komplikationen (Abb. 3). Die Operation dauerte durchschnittlich drei Stunden. In der postoperativen Computertomographie wurde bei 19 Patienten eine anatomische Reposition mit weniger als 1 mm Verschiebung und nur bei einem Patienten eine solche von 2 mm festgestellt. Nach zwei Jahren konnten 17 Patienten nachuntersucht werden. Zwei Patienten erhielten 4 respektive 18 Monate nach der Operation eine Hüfttotalprothese, alle anderen Patienten (88%) hatten eine exzellente oder gute Funktion (Abb. 4). Der «Pararectus»-Zugang ist nicht nur ein minimalinvasiver Zugang, sondern scheint die Versorgung von Acetabulumfrakturen auch bei älteren Patienten zu verbessern. Er sollte jedoch nur von einem erfahrenen Beckenspezialisten angewandt werden, damit bei dieser anspruchsvollen und hochspezialisierten Chirurgie Komplikationen vermieden und gute Ergebnisse erreicht werden.

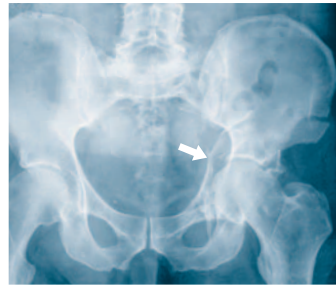

Abb. 3
Das Röntgenbild des Beckens zeigt die Acetabulumfraktur eines 56-jährigen Patienten nach Sturz auf dem Eis mit deutlicher Verschiebung des Oberschenkelkopfes nach innen.

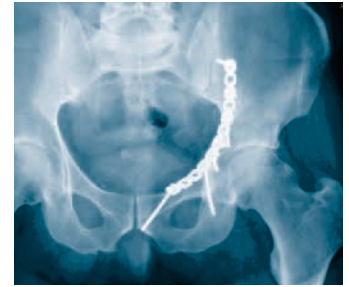

Abb. 4
Zwei Jahre nach der Versorgung über den «Pararectus»-Zugang zeigt das Röntgenbild des Beckens eine vollständige Heilung der anatomisch gerichteten Acetabulumfraktur ohne Zeichen einer Hüftgelenksarthrose. Der Patient ist beschwerdefrei.

MITTELPUNKT SERVICE

KONTAKT



Prof. Dr. med. Marius J. B. Keel

Facharzt für Orthopädische Chirurgie und Traumatologie FMH, Facharzt für Chirurgie FMH, spez. Allgemeinchirurgie und Traumatologie, EBSQ (European Board of Surgery Qualification) Traumatologie, FACS (Fellow of American College of Surgeons)

Konsiliararzt, Becken- und Wirbelsäulen Chirurgie, Trauma Zentrum Hirslanden
Chefarzt-Stv., Universitätsklinik für Orthopädische Chirurgie und Traumatologie, Universitätsspital Bern, Inselspital, Bern

marius.keel@gmx.ch
www.traumazentrum.ch

Trauma Zentrum Hirslanden

Klinik Hirslanden, Witellikerstrasse 40, CH-8032 Zürich
T +41 44 387 37 37, F +41 44 387 37 35

GLOSSAR

- **Fraktur:** Knochenbruch
- **Acetabulum:** Hüftgelenkspfanne (vom Lateinischen «Essignäpfchen»)
- **Acetabulumdach:** oberer Bereich der Hüftgelenkspfanne
- **funktionelle Nachbehandlung:** Das betroffene Bein wird nach der Operation bewegt, aber nicht belastet. Je nach Fraktur beginnt die Vollbelastung wieder nach 8 bis 12 Wochen.
- **minimalinvasiv:** verkürzter Hautschnitt und geringere Ablösung von Muskelgewebe, verbunden mit geringerem Blutverlust, verbesserter Beweglichkeit und reduzierten Schmerzen nach der Operation im Vergleich zu herkömmlichen, offenen Standardverfahren
- **«Pararectus»-Zugang:** Zugang am äusseren Rand des geraden Bauchmuskels (Musculus rectus abdominis) direkt über dem Dach des Hüftgelenks
- **Impaktion:** Einklemmung, Einkeilung; eingedrückter Anteil von Knorpel und Knochen im Gelenk
- **Reposition:** Wiedereinrichtung der anatomischen Form des Knochens nach einer Fraktur
- **«iliofemoraler» Zugang nach Smith-Petersen:** nach Marius Smith-Petersen benannter Zugang, entlang der Beckenschaufel und über das Hüftgelenk führend
- **«ilioinguinaler» Zugang nach Letournel:** nach Emile Letournel benannter Zugang, entlang der Beckenschaufel und des Leistenbandes führend
- **«Stoppa»-Zugang:** nach René Stoppa benannter Zugang mit Eröffnung der Bauchdecke in der Mittellinie des Unterbauchs und Darstellung der inneren Knochenanteile des Beckens