

# DIE KNIEGELENKS-ARTHROSE – NICHT HEILBAR, ABER ERFOLGREICH OPERATIV ZU BEHANDELN



Von **PD Dr. med. José Romero**,  
Facharzt FMH für Orthopädische Chirurgie und  
Traumatologie des Bewegungsapparates

Wenn der Knorpelüberzug des gelenkbildenden Ober- und Unterschenkelknochens sowie der Kniescheibe einer allmählichen Abnutzung unterliegt und schliesslich vollständig aufgebraucht ist, reiben die Knochen ungedämpft bei jeder Bewegung gegeneinander. Dies ist mit Schmerzen verbunden und führt zu Sekundärerscheinungen, wie Knochenauswüchsen, Wasseransammlung und Bewegungseinschränkung. Die weitere Abnutzung des unter erhöhter Belastung stehenden Knochens begünstigt eine X- oder O-Bein-Fehlstellung.

Häufig sind ausgedehnte Meniskus- und Kniebänderverletzungen, wiederholte Kniescheiben-Verrenkungen sowie angeborene oder frakturbedingte Beinfehlstellungen an der Entwicklung einer Kniegelenks-Arthrose beteiligt. Oft kann auch keine Ursache gefunden werden, doch mag eine kaum merkbare chronische Belastung durch Sport oder Beruf die Arthrose fördern.

Die Kniegelenksarthrose kann im Früh- wie im Spätstadium erfolgreich operativ behandelt werden – zwar nicht mit dem Anspruch auf Heilung, aber immerhin mit einer ausgezeichneten Wirkung auf die Schmerzen, die Defor-

mität und die Beweglichkeit. Gelenkerhaltende Eingriffe bewahren den Patienten vor einer langen Leidensgeschichte und können den Einsatz eines Kunstgelenks hinauszögern oder gar überflüssig machen.

## Die nichtoperative Behandlung der Arthrose im Frühstadium

Dem Entschluss zu einer Operation geht in der Regel eine langjährige medikamentöse Behandlung voraus. Der Einsatz entzündungshemmender Substanzen ist oft unumgänglich, um Schmerz und Schwellung zu bekämpfen. Knorpelaufbaupräparate haben im Labor einen günstigen Effekt auf die Knorpelzellen gezeigt, die Wirksamkeit beim Patienten ist hingegen nicht bewiesen. Gelenkschutzmassnahmen wie weiche Schuheinlagen oder Pufferabsätze können eine markante Symptomlinderung bewirken. Ebenso sind Gewichtsreduktion sowie Bewegungsübungen zur Verhinderung von Streck- oder Beugehemmungen und zur Erhaltung der allgemeinen Aktivität in jedem Stadium von Bedeutung.

## Die Arthroskopie zur Entfernung von abgelösten Knorpelteilchen

Im Anfangsstadium der Arthrose beginnen sich Knorpelfragmente zu lösen und können zu schmerzhaften Einklemmungserscheinungen und Wasseransammlung führen. In einer solchen

### Glossar

- **Knorpel:** dämpfende Gelenks-oberflächenschicht
- **Arthrose:** Gelenkszerstörung
- **Degeneration:** Abnutzung
- **Arthroskopie:** Kniegelenkspiegelung
- **Umstellungsosteotomie:** operative Beinachsenkorrektur
- **Unikompartmentelle Knieprothese:** Teilkunstgelenk
- **Femoropatellar-Prothese:** Kniescheibengelenk-Ersatz
- **Knietotalendoprothese:** Totaler Kniegelenk-Oberflächenersatz

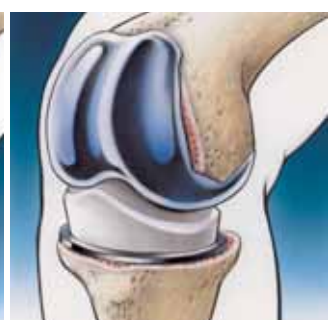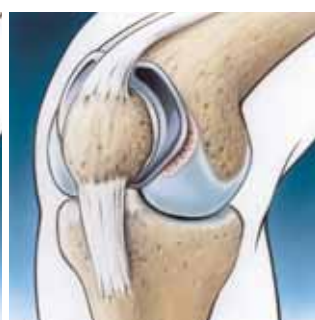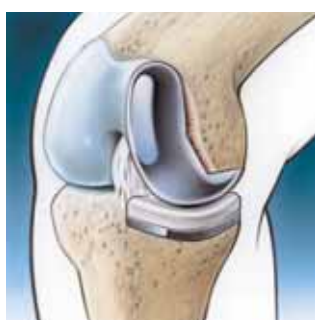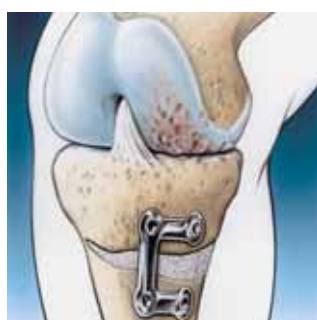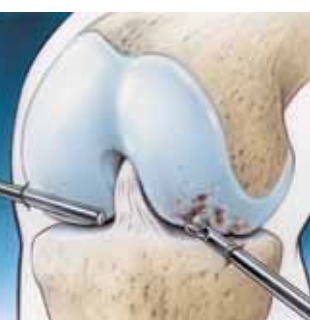**Abb. 1**  
Arthroskopische Entfernung von brüchigen Knorpelteilen, die Blockade- und Reizerscheinungen im Kniegelenk hervorrufen.

**Abb. 2**  
Kunstknochenanlagerung in den geöffneten Spalt und winkelstabile Miniplatten-Fixierung nach Umstellungsosteotomie.

**Abb. 3**  
Die unikompartmentelle Knieprothese als Oberflächenersatz für die von Arthrose befallene Kniehalbinsel.

**Abb. 4**  
Wirksamer Ersatz der Kniescheibe und deren Oberschenkelknochen-Gleitlager mit einem Teilkunstgelenk.

**Abb. 5**  
Die Knietotalendoprothese zur umfassenden Einkleidung eines vollständig arthrotischen Kniegelenks.



Akutsituation kann die Arthroskopie zur Reinigung des Gelenks hilfreich sein (Abb. 1). Häufig ist dabei auch der Meniskus mitbeschädigt, dessen Teilentfernung zur Schmerzlinderung beiträgt. Eine absolute Schmerzfreiheit kann oftmals nicht erzielt werden, da die Arthrose unverändert bleibt. Knorpeltransplantationsverfahren kommen in dieser Situation nur bei einem streng lokalisierten Knorpeldefekt in Frage.

### Die Umstellungsosteotomie – ein gelenkerhaltender Eingriff zur Druckentlastung

Wenn die Innen- oder Aussenseite des Kniegelenks von der Arthrose befallen ist, verläuft die Körperhauptbelastungsachse verschoben vom Kniezentrum und übt einen erhöhten Druck auf die Kniehälfte mit fehlendem Knorpel aus. Die Umstellungsosteotomie verlagert die Belastungsachse aus dem kranken in den gesunden Bereich (Abb. 2, 6). Damit kann der Arthroseverlauf abgebremst werden und die Patienten können im besten Fall über 12 bis 15 Jahre wieder mit dem eigenen Kniegelenk schmerzfrei gehen. Patienten unter 60 Jahren profitieren am meisten von der Umstellungsosteotomie, weil die gesunde Kniehälfte der Druckerhöhung standhält. Gelegentlich können nach dem Eingriff Restbeschwerden zurückbleiben, da die knorpelfreien Gelenkanteile nicht ersetzt sind, sondern lediglich eine Druckentlastung erfahren und immer noch miteinander Kontakt haben.

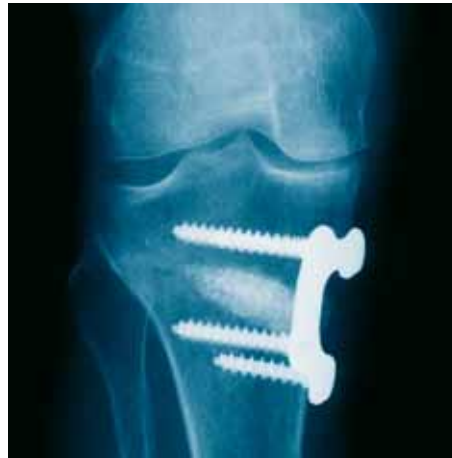### Teilkunstgelenke – die Alternative bei Halbseiten-Arthrose

Der Einsatz einer unikompartimentellen Knieprothese (Abb. 3) ist dann gerechtfertigt, wenn die Halbseiten-Arthrose stark fortgeschritten ist. Bei Patienten über 60 Jahren ist der künstliche Ersatz der Knie-Halbseite daher häufig die beste Behandlung: Das Implantat, das die Gelenkoberfläche ersetzt, wird minimalinvasiv eingesetzt, was eine sofortige Vollbelastung erlaubt. In den allermeisten Fällen kann so eine zuverlässigere Schmerzfreiheit erzielt werden, da keine degenerierten Areale mehr zurückbleiben.

### Die Femoropatellar-Prothese – ein Implantat für den Ersatz des Kniescheibengelenks

Wiederholte Kniescheibenverrenkungen, die häufig bereits im Kindesalter auftreten, führen zu einer Arthrose der Kniescheibe und des Kniescheibengleitlagers schon zwischen dem 30. und 40. Altersjahr. Diese Patienten hat man noch vor wenigen Jahren trösten müssen,

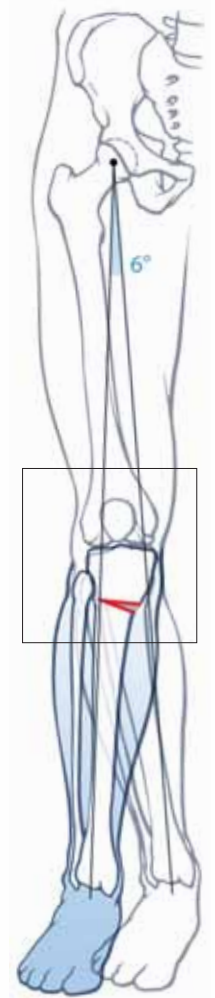
weil man ihnen in diesem jugendlichen Alter keine Knie totalprothese einsetzen wollte. Seit wenigen Jahren steht nun ein taugliches Kniescheiben-Teilkunstgelenk (Abb. 4) zur Verfügung, das eine deutliche Linderung der Beschwerden



und entsprechende Verbesserung der Lebensqualität dieser meist jüngeren Patienten bewirkt.

### Die Knie totalendoprothese – der vollständige Oberflächenersatz des Kniegelenks

Erst beim fortgeschrittenen Gesamtarthroseknie kommt das Vollkunstgelenk (Abb. 5) zum Einsatz, das grundsätzlich eine lange Lebensdauer hat, wobei diese von zahlreichen Faktoren abhängig ist: Je jünger und aktiver der Patient bei der Implantation ist, desto kürzer ist die Lebensdauer der Prothese. Voroperationen oder die Ursache der Gelenkszerstörung haben ebenfalls einen Einfluss auf die Lebensdauer. Statistiken zeigen, dass nach 5 Jahren nur 4% der Kunstgelenke ausgewechselt werden müssen, in dieser Frühphase meist wegen einer Infektion oder einer Gelenksinstabilität, die durch eine genaue Achsausrichtung der implantierten Komponenten und eine korrekte Bänderspannung vermieden werden kann. Nach 20 Jahren sind noch 78% der Kunstgelenke funktionstüchtig. Die anderen mussten wegen Spätlockerung gewechselt werden. Die Infektion als schlimmste Komplikation ist nach einem vollständigen Ersatz des Kniegelenks häufiger und gefürchter als nach einem Teilersatz oder einer Umstellungsosteotomie, weshalb diese zwei Verfahren vorzuziehen sind. Ist die Arthrose aber schon deutlich fortgeschritten, kann nur die Knie totalendoprothese zur gewünschten Schmerzlinderung und Beweglichkeitsverbesserung führen.



**Abb. 6**  
Operative Beinachsenkorrektur von 6 Grad bei innerer Halbseitenarthrose. Die Belastungslinie zwischen dem Hüftkopf- und Sprunggelenks-Zentrum wird von der abgenutzten Knieinnenseite auf die -aussenseite verlagert. Der Kunstknochen füllt den aufgetrennten Knochenzwischenraum auf.

PD Dr. med. José Romero  
Facharzt FMH für Orthopädische  
Chirurgie und Traumatologie  
des Bewegungsapparates

Endoclinic Zürich –  
Zentrum für Endoprothetik  
und Gelenkchirurgie  
Klinik Hirslanden  
Witellikerstrasse 40  
CH-8032 Zürich  
T 044 387 28 88  
F 044 387 28 81  
jose.romero@endoclinic.ch  
www.hirslanden.ch