rheuma®

Schweiz ▪ Suisse ▪ Svizzera ▪ Svizra

Fortbildung und Informationen für Fachleute

Schwerpunkt

Cases

1

Januar 2014

www.rheuma-schweiz.ch

Inhaltsverzeichnis

Impressum

Fachzeitschrift Rheuma Schweiz
Organ der Rheuma Schweiz
In Zusammenarbeit mit SGR,
Schweizerische Gesellschaft für Rheumatologie

Advisory Board Rheuma Schweiz
Prof. Dr. Cem Gabay
Dr. Nicola Keller
Prof. Dr. Diego Kyburz
Dr. Thomas Langenegger
Prof. Dr. Beat A. Michel
Prof. Dr. Alexander So
Prof. Dr. Peter Villiger
Dr. Peter Wiedersheim

Wir danken den Sponsoren, AbbVie AG, Bristol-Myers Squibb, IBSA Institut Bioclinique SA, Merck Sharp & Dohme-Chibret AG, Pfizer AG, Roche Pharma (Schweiz) AG und UCB-Pharma AG, die diese Fachzeitschrift ermöglichen.

2014; 6. Jahrgang, Nr. 1
Auflage: 5000 Exemplare
Erscheint 6 x jährlich
Nächste Ausgabe: März 2014

Chefredaktor: Prof. Dr. Beat A. Michel

Redaktion
Dr. Pius Brühlmann
Dr. Adrian Forster
Dr. Andreas Krebs
Dr. Thomas Langenegger
Rudolf Stutz

Bereichseditoren Deutschschweiz
Prof. Dr. André Aeschlimann
Dr. Michael Andor
Prof. Dr. Oliver Distler
Dr. Gérard Hämmerle
Prof. Dr. Hansjörg Häuselmann
Dr. Manuel Klöti
Prof. Dr. Diego Kyburz
Dr. Stefan Mariacher
Dr. Hans A. Schwarz
Prof. Dr. Michael Seitz
Dr. Hans Spring
Dr. Andrea Stärkle-Bär
Prof. Dr. Thomas Stoll
Dr. Giorgio Tamborrini
Prof. Dr. Ulrich A. Walker
Dr. Lukas Wildi
PD Dr. Hans-Rudolf Ziswiler

Les éditeurs de section romandie
PD Dr. Jean Dudler
PD Dr. Axel Finck
Dr. Marie-Josèphe Sauvain
Dr. Pascal Zufferey

Redaktionelle Aufbereitung: Michela Segura
Kreation und Layout: Matthias Schwyn
Realisation: Matthias Schwyn
Administration: Anne Ayingol
Druck: Stutz Druck AG

Rheuma Schweiz
Geschäftsstelle, Pomcany's Marketing AG
Aargauerstrasse 250, 8048 Zürich
info@rheuma-schweiz.ch, Telefon: 044 496 10 10

Fachzeitschrift Rheuma Schweiz kostenlos abonnieren:
www.rheuma-schweiz.ch

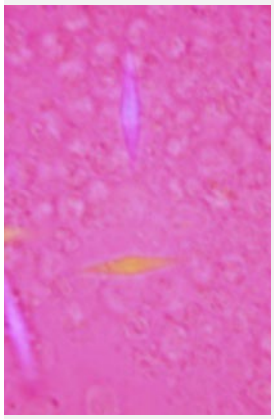

5 **Editorial**

Schwerpunkt Cases

7 **Polymyalgia rheumatica mit lumbaler Bursitis interspinosa und volaren Tenovaginitiden**

10 **Polymyalgia rheumatica oder sekundäre Polymyalgische Reaktion?**

13 **Junge Patientin mit rheumatoider Arthritis und thorakalen Schmerzen**

16 **Erythematöse Maculae und Polyarthritis**

18 **Mythos Bursitis trochanterica**

20 **Rückenschmerzen, Appetitlosigkeit und erhöhte BSG**

22 **Rückenschmerzen bei älterer Frau**

24 **Die etwas andere Zahnkrone**

27 **Akute Monarthritis – eine seltene Ursache**

31 **Therapierefraktäre periphere Spondyloarthritis?**

33 **Streptokokken-assoziierte Arthritis (SAA)**

36 **Wettbewerb**

38 **Fortbildungskalender**

Die Literaturhinweise aller Artikel finden Sie unter:
www.rheuma-schweiz.ch/fachzeitschrift/lit25

Cases

Geschätzte Leserin, geschätzter Leser

Die gesamte Ausgabe der vorliegenden Zeitschrift Rheuma Schweiz Januar 2014 ist Kasuistiken gewidmet. Dies hat vielfache Gründe: Hören wir etwas über eine bestimmte Krankheit, verbinden wir dies sofort mit verschiedensten Eindrücken aus unserer Erfahrung mit individuellen Patientinnen und Patienten. Alles Theoretische begreifen wir besser anhand von Gesehenem und Gehörtem.

In der Fortbildung ist es heute praktisch Pflicht, den vermittelten Wissensinhalt auf Fälle abzustützen. Vielfach bildet der Fall sogar den Mittelpunkt eines Vortrages. Dies hat durchaus seine Berechtigung, ist doch die klinische praktische Relevanz sowohl in der Diagnostik wie auch in der Therapie oberstes Gebot in der Medizin.

Für die ganz hervorragenden Darstellungen der Fälle in dieser Ausgabe danken wir den Autorinnen und Autoren sehr. Wir sind überzeugt, dass wertvolle Hinweise und Tipps in den praktischen Alltag der Leserinnen und Leser einfliessen werden.

Viel Spass bei der Lektüre wünscht Ihnen
Ihre Redaktion

Prof. Dr. Beat A. Michel

Dr. Pius Brühlmann

Dr. Adrian Forster

Dr. Andreas Krebs

Dr. Thomas Langenegger

Rudolf Stutz

Fachzeitschrift & Web-Portal Überall, wo Sie dieses Symbol rh in der Fachzeitschrift sehen, finden Sie weiterführende Informationen auf www.rheuma-schweiz.ch. Das können Literaturhinweise, Downloads von Tabellen oder Artikeln sowie Beiträge der Sponsoren sein. Sie kommen über die Website mit wenigen Klicks zu den gewünschten Informationen oder Sie können direkt www.rheuma-schweiz.ch/fachzeitschrift eingeben. Alle Informationen befinden sich im geschützten Bereich für Fachpersonen. Falls Sie Rheuma Schweiz vollumfänglich nutzen möchten und noch kein Passwort haben, fordern Sie es bitte hier an: info@rheuma-schweiz.ch. Wir freuen uns darauf, Sie auf dem Web-Portal zu begrüssen!

Streptococcus gallolyticus ist sind fakultativ pathogen und wird aufgrund der Expression des Lancefield D Antigens der Streptokokken der Gruppe D zugeordnet.

Merksätze

- Bei älteren Menschen kann das klinische Bild täuschen. Symptome können weniger ausgeprägt imponieren, Fieber kann auch bei schweren Infektionen mit positiven Blutkulturen fehlen.
- Bei länger anhaltenden Rückenschmerzen und erhöhten Entzündungswerten ist immer an eine Spondylodiszitis zu denken.
- Streptococcus gallolyticus weist eine starke Assoziation mit kolorektalen Karzinomen auf. Eine weiterführende Abklärung mittels Koloskopie ist indiziert.

Die etwas andere Zahnkrone

Dr. Mathias Wenger
Infektiologie, Medizinische Klinik
Zuger Kantonsspital, Baar

Fallpräsentation

Die notfallmässige Selbsteinweisung via Rettungsdienst erfolgte wegen immobilisierenden Nackenschmerzen, welche am Vorabend begannen und über Nacht exazerbiert seien. Schüttelfrost und Fieber verneinte die Patientin ebenso wie Gefühls- oder Bewegungsstörungen in den Extremitäten. In der persönlichen Anamnese fanden sich ein St. n. Hüft-TP links, Gon- und Omarthrosen bds., eine normochrome, normozytäre Anämie offener Genese, sowie eine mit Calcimagon und Alendronat behandelte postmenopausale Osteoporose.

Status

85-jährige Patientin in reduziertem AZ, normoton, tachykard 111/min, Temperatur 38.4 °C, wach und allseits orientiert, Herztöne rein, keine Arrhythmien, Lunge und Abdomen oB. HWS mit Schmerzen bei Kopfrotation, Inklination und Reklination möglich. Keine objektivierbaren neurologischen Ausfälle. Rheumastatus und internistisch sonst bland.

Diagnostik

CRP von 71 mg/L, normwertige Leukozyten und Procalcitonin. Übrige Laboruntersuchung inkl. Urinstatus bland. Konventionell-radiologisch wurden pneumonische Infiltrate und eine kardiale Stauung ausgeschlossen. Das HWS-CT zeigte multisegmental degenerative HWS Veränderungen.

Abb. 1: Typische Veränderungen im Handbereich bei CPPD mit Arthrose MCP II und STT-Arthrose (Scaphoid-Trapezium-Trapezoideum Arthrose)

Verlauf

Unter Analgetika zeigte sich am Folgetag eine Zunahme der Nackensteifigkeit, wobei nun auch Inklination und Reklination vermehrt eingeschränkt waren. Bei fraglichem Meningismus und steigendem CRP auf 96 mg/l wurde mittels Lumbalpunktion eine Meningitis ausgeschlossen. Unter NSAR und topischen Massnahmen zeigten sich die Beschwerden im Verlauf regredient, so dass die CRP Erhöhung differenzialdiagnostisch im Rahmen eines Infektes mit unklarem Fokus und die Nackenschmerzen als Exazerbation der bekannten, multip-

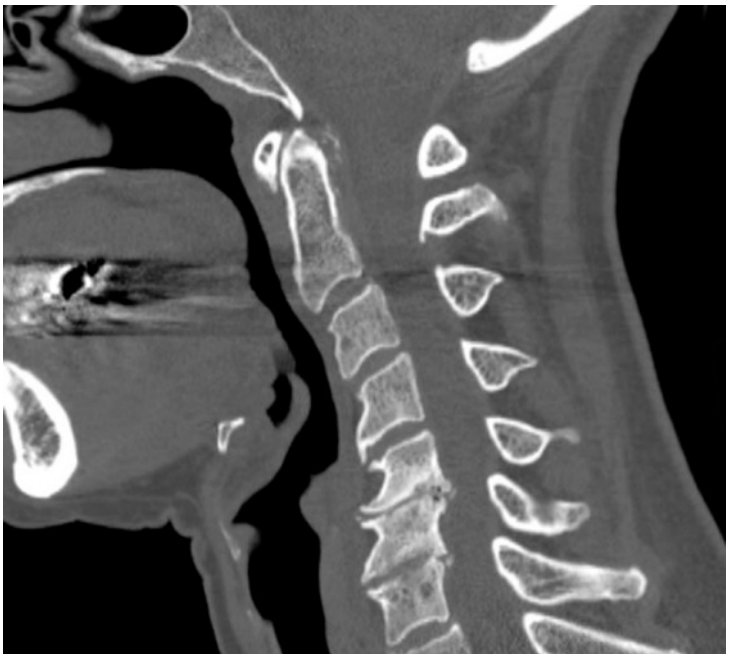

Abb. 2: Verkalkungen peridental bei CPPD (sog. Crowned Dens). Die erosive Osteochondrose C5/C6 und C6/C7 mit kleinen Verkalkungen ist ebenfalls typisch bei CPPD.

Abb. 3: Verkalkung um den Dens axis in axialer CT-Ansicht.

len degenerativen Arthropathien interpretiert wurden. Schliesslich wurde die Patientin in deutlich gebessertem Allgemeinzustand und mit normwertigem CRP in einen Kuraufenthalt entlassen.

Einige Wochen später erfolgte dann die erneute Hospitalisation wegen einer akut aufgetretenen Schwellung mit Schmerzen des linken Hand- sowie des rechten Sprunggelenks.

Dieses Mal zeigte sich eine subfebrile (37.7 °C), normotone (129/62 mmHg) Patientin mit einer Tachykardie von 100/min. Meningismus konnte keiner dokumentiert werden. Hingegen zeigte sich das linke Handgelenk sowie das distale Drittel des Unterarms palmar stark geschwollen, gerötet und diffus druckdolent. Das rechte OSG war geschwollen und diskret gerötet, ohne schmerzhaft zu sein.

Konventionell radiologisch imponierten eine Arthrose im MCP II Gelenk, sowie Scapho-Trapezium-Trapezoideum-Arthrose. Verkalkungen im Diskus triangularis, welche sehr typisch für eine CPPD sind, waren nicht sichtbar (Abb. 1).

Bei einem CRP von 111 wurde das Handgelenk punktiert. Dabei fanden sich eine erhöhte Leukozytenzahl sowie Kalziumpyrophosphat-Kristalle. Die Bakteriologie war negativ.

Die Diagnose einer Kalziumpyrophosphat-Ablagerungskrankheit (CPPD = Calciumpyrophosphate Deposition Disease) wurde gestellt und die Bilder der Computertomografie der HWS von der ersten Hospitalisation konsultiert, wo sich die CPPD-typischen Veränderungen im Dens axis sowie das Bild eines «Crowned Dens» zeigten. (Abb. 2 und 3).

Retrospektiv interpretierten wir die rund einen Monat zuvor erlittenen Nackenschmerzen im Kontext der im Rahmen der zweiten Hospitalisation erfolgten diagnostischen Abklärungen als Pseudomeningitis im Rahmen der Kalziumpyrophosphat-Kristallarthropathie.

Therapie

Bei Beschwerdebesserung unter symptomatischer Therapie mit Dafalgan und topischen, abschwellenden Massnahmen verzichteten wir auf die Gabe von Steroiden.

Fazit

Die Kalziumpyrophosphat-Kristallablagerungskrankheit (CPPD = Calciumpyrophosphate Deposition Disease) ist das Chamäleon unter den rheumatischen Erkrankungen und zeigt viele verschiedene klinische Fazetten.

Die CPPD ist eine der häufigsten Erkrankungen bei Personen über 50 Jahren und kann folgende Manifestationsformen zeigen:

1. Die sogenannte Pseudogicht. Sie betrifft in der Regel ein einziges Gelenk, häufig das Kniegelenk. Sie äußert sich wie ein akuter Gichtanfall.
2. Die polyartikulär und chronisch verlaufende Form. Sie betrifft in der Regel viele Gelenke, meistens die Handgelenke und die Fingergelenke (typisch MCP II und III), aber auch die Kniegelenke oder die Schultergelenke, und kann einer rheumatoiden Arthritis ähneln.
3. Die polymyalgische Form. Diese Erkrankungsform kann sich klinisch wie eine Polymyalgia rheumatica zeigen mit den typischen nächtlichen und frühmorgendlichen Schmerzen und Steifigkeit im Schulter- und Beckengürtelbereich. Meistens sind die Entzündungsparameter (CRP, BSR) stark erhöht und Fieber kann vorhanden sein
4. Die sogenannte pseudo-neuropathische Form. Sie ist sehr selten und führt zu einer sehr raschen Zerstörung des Gelenks, vergleichbar dem Verlauf einer neuropathischen Arthropathie (Charcot-Arthropathie).
5. Die Pseudomeningitis bzw. das «Crowned Dens»-Syndrom entsteht durch Ablagerung der CPP-Kristalle in den Weichteilen um den Dens axis (Lig. transversum). Diese Veränderungen werden mittels CT des kraniozervikalen Überganges nachgewiesen. Im MRI sind Verkalkungen nur schlecht sichtbar!

Obwohl das Krankheitsbild bereits 1962 durch McCarty erstmals beschrieben wurde, wird eine Kalziumpyrophosphat-Arthropathie wegen der vielfältigen klinischen Manifestationsformen wie im vorliegenden Fall oft erst spät erkannt. Ihre Bedeutung wird aufgrund der demographischen Entwicklung weiter zunehmen, eine Geschlechterpräferenz existiert nicht. Die Prävalenz der konventionell-radiologischen wie auch autoptischen Chondrocalcinose (rein deskriptiver Begriff aus der Radiologie) nimmt mit jeder Lebensdekade zu.

Die häufigste Form der CPPD ist die idiopathische. Daneben gibt es hereditäre, familiäre Formen. Sekundäre Formen sind deutlich seltener. Als assoziierte metabolische Erkrankungen der sekundären Form gelten Hämochromatose und Hyperparathyreoidismus sowie die Hypomagnesiämie (Gitelman-Syndrom) und Hypophosphatasie. Die Assoziation mit Stoffwechselkrankheiten wie Hypothyreose oder Gicht ist nicht abschliessend geklärt.

CPPD- Schübe entwickeln sich meist spontan ohne eruierbaren Auslöser; sie können jedoch auch nach Gelenktraumen, postoperativ (insbesondere nach Parathyreoidektomie), und bei internistischen Grunderkrankungen wie Myokardinfarkt, zerebrovaskulärem Insult, Pneumonie oder nach Bluttransfusionen auftreten. Als gemeinsames auslösendes Moment wird eine Verminderung der Kalzium-Konzentration im Serum diskutiert.

Differenzialdiagnostisch muss stets eine septische Arthritis als Differenzialdiagnose ausgeschlossen werden, was ausschliesslich mit einer Gelenkspunktion bzw. Untersuchung der Synovialflüssigkeit auf Kristalle, Zellzahl- und Differenzierung sowie Gram-Präparat bzw. mikrobiologischer Kultur möglich ist.

Klassischerweise zeichnet sich die CPPD durch ihr akutes Auftreten (innert 6–24 Stunden), starke Gelenksschmerzen und bei älteren Menschen oft als Systemerkrankung mit Fieber, AZ-Verschlechterung, Erhöhung der laborchemischen Entzündungszeichen (Leukozytose, BSR, CRP), sowie einer Dauer von wenigen Tagen bis zu drei Wochen aus.

Durch die Entlastung bei der Gelenkpunktion, lokal-abschwellenden Massnahmen und unter NSAR (Cave eingeschränkte Nierenfunktion bei älteren Leuten) verschwinden die Beschwerden in der Regel nach wenigen Tagen. Glukokortikoide, systemisch oder lokal intraartikulär, können sehr schnell und gut helfen, wobei letztere nur nach Ausschluss einer septischen Arthritis angewendet werden sollten.

Merksätze

- Die Kalziumpyrophosphat-Ablagerungskrankheit (CPPD) ist das Chamäleon unter den rheumatischen Erkrankung mit vielen verschiedenen klinischen Manifestationsmöglichkeiten.
- Chondrocalcinose ist der radiologische Begriff mit den typischen Verkalkungen im Gelenkknorpel.
- Die CPPD Erkrankung kann mit Fieber und hohen Entzündungsparametern verbunden sein.
- Bei akuten Nackenschmerzen (Pseudomeningismus) mit erhöhten Entzündungsparametern sollte, nach Ausschluss einer Meningitis oder einer Spondylodiszitis, an ein sogenanntes «Crowned Dens Syndrom» gedacht werden.
- Die beste Bildgebung zu m Nachweis der Knorpelverkalkungen sind konventionelles Röntgen, Computertomografie und Sonografie. Verkalkungen werden im MRI oftmals übersehen!