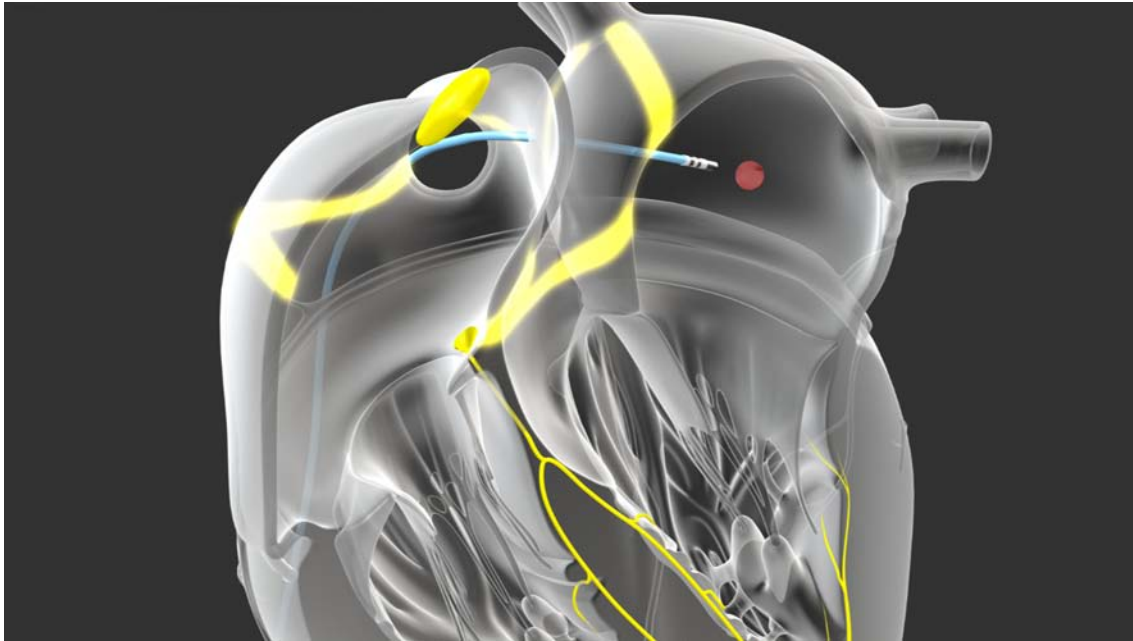


Ektope atriale Tachykardien EAT



„Fehlzündkerzen“ können sich im rechten oder linken Vorhof befinden. Selten kann die Entladung dieser Fehlzündkerzen so häufig und stabil sein, dass Patienten bedeutend symptomatisch sind. Bei der Katheterablation wird nun versucht, diese „Fehlzündkerzen“ ausfindig zu machen und mit gezielter Stromabgabe auszuschalten.

Handelt es sich um eine einzige stabile „Fehlzündkerze“, ist die Erfolgswahrscheinlichkeit sehr hoch, dem Patienten schon mit der ersten Ablation Linderung verschaffen zu können.

In einigen Fällen können jedoch mehrere „Fehlzündkerzen“ vorliegen, was eine zweite oder sogar eine dritte Katheteruntersuchung notwendig machen kann.